STANFORD UNIVERSITY NOV 16 1937 LIBRARY

Zur operativen Behandlung der Trigeminus-Neuralgie.

INAUGURAL-DISSERTATION

WELCHE

ZUR ERLANGUNG DER DOCTORWÜRDE

IN DER

MEDICIN UND CHIRURGIE

MIT ZUSTIMMUNG

DER MEDICINISCHEN FACULTÄT

DER

FRIEDRICH-WILHELMS-UNIVERSITÄT ZU BERLIN

am 21. Mai 1897

NEBST DEN ANGEFÜGTEN THESEN

ÖFFENTLICH VERTHEIDIGEN WIRD

DER VERFASSER

Hans Busch

aus Berlin.

OPPONENTEN:

Hr. Dr. med. Paul Rieck, Unterarzt.
- Dr. med. Heinrich Cossmann, Unterarzt.
- Dd. med. Ewald Stier.

BERLIN.

Buchdruckerei von Gustav Schade (Otto Francke).

Linienstrasse 158.

Meinen Eltern.

Von jeher hat die Neuralgie des Trigeminus, jene schreckliche, mit den martervollsten Schmerzen verbundene Erkrankung, die Ärzte auf Mittel und Wege sinnen lassen, die Kranken von ihren Qualen zu befreien.

Das Hauptcharakteristikum der Trigeminus-Neuralgie besteht in ihrem anfallsweisen Auftreten. Durch äussere Reize, einen Luftzug, eine leichte Berührung, durch Bewegungen des Unterkiefers beim Kauen und Sprechen, aber auch durch psychische Einflüsse, wie Zorn, Schreck, Angstgefühl, können solche Anfälle ausgelöst werden. Die Dauer derselben beträgt bei manchen Kranken nur Minuten, ja Sekunden, bei anderen wieder ist die schmerzfreie Zeit so kurz, dass man da kaum noch von anfallsweisem Auftreten sprechen kann. Oft stellen sich die Anfälle mit grosser Regelmässigkeit zu einer bestimmten Tagesstunde ein, so dass viele Kranke immer schon die Stunde vorherwissen, in welcher sich ihre Schmerzen einstellen werden. Bei anderen ist das Auftreten der Neuralgieen an eine bestimmte Jahreszeit gebunden. So fand ich einen Fall beschrieben, in welchem die Anfälle sich regelmässig zu Beginn des Winters einstellten, im Frühjahr wieder verschwanden, so dass sich die betreffende Pat. in der Zwischenzeit einigermassen erholen konnte.

Neben dem anfallsweisen Auftreten ist für die Trig.-Neur. die meist auf ganz bestimmte Verzweigungen des Nerven hinweisende Lokalisation des Schmerzes typisch. Ferner lassen sich zumeist die sog. Druckpunkte nachweisen.

Diese zuerst von Valleix gefundenen „Points douloureux“ sind bestimmte, auf Druck schmerzhafte Stellen, an denen man den betreffenden Nervenstamm gegen den Knochen pressen kann. Sie werden sich also besonders

da finden, wo der Nervenstamm aus einem Knochenkanal tritt. Durch Druck auf eine solche Stelle kann man bekanntlich einen typischen Anfall hervorrufen, oder einen vorhandenen Anfall bedeutend steigern. Diese Punkte haben daher grosse diagnostische Bedeutung, wenn auch nicht immer, da sie mitunter vollständig fehlen können.

Als Begleiterscheinungen der Trig.-Neuralgie sind zunächst vasomotorische Störungen zu nennen, welche mit Rötung und Schwellung der betreffenden Gesichtshälfte sowie der Conjunctiva einhergehen. Weiter beobachtet man Störungen der secernierenden Organe, wie Thränenträufeln, Speichelfluss und erhöhte Schweissproduktion im Bereiche der erkrankten Hautpartieen; in schweren Fällen kommt es auch zu trophischen Störungen; verändertes Aussehen der Gesichtshaut, frühzeitiges Ergrauen der Haare, Herpeseruption im Verlauf der erkrankten Nerven hat man beobachten können.

Häufig ist der N. facialis reflektorisch mitbeteiligt, was man an klonischen, selten tonischen Convulsionen der Gesichtsmuskulatur, besonders an den Augenlidern, an den Lippen und am Mundwinkel erkennen kann.

Über die pathologisch-anatomischen Veränderungen in den erkrankten Nerven ist uns bis jetzt wenig bekannt. Einige Forscher, wie W. Rose, glauben öfter entzündlichen Veränderungen, ähnlich denen bei chronischer Neuritis, Schrumpfung der Achsencylinder, Vermehrung des interstitiellen Bindegewebes gefunden zu haben, andere fassen den Vorgang als rein nutritive Störung auf, ausgehend von den Begleitarterien der Trigeminusäste, die öfter den Zustand einer Endoarteriitis obliterans darbieten. In neuerer Zeit ist besonders von Krause auf pathologische Veränderungen im Ganglion Gasseri selbst aufmerksam gemacht worden. Krause fand in manchen Fällen ganz erhebliche sklerotische und atrophische Vorgänge in den Ganglienzellen; dieselben waren von unregelmässiger Gestalt, teils glasig gequollen, teils geschrumpft; bei einigen fehlten die Kerne, bei anderen erschienen sie aufgebläht und stärker pigmentiert als in der Norm. Auch im interstitiellen Bindegewebe der Ganglien zeigten sich chronisch entzündliche Processe. Alle diese Veränderungen können

nun, wie Krause selbst sagt, auch als sekundäre Degenerationen nach operativer Entfernung peripherischer Nervenzweige aufgefasst werden. Erst vergleichende Untersuchungen mit Ganglien von Neuralgikern, die sich noch nie einer peripherischen Trigeminusoperation unterworfen hätten, würden vielleicht sicheren Aufschluss in dieser Beziehung bringen.

Etwas mehr als über die pathologischen Veränderungen wissen wir schon über die Ätiologie des Gesichtsschmerzes. Besonders bei einigen Infektionskrankheiten, wie Malaria, Influenza, Typhus, Pocken, Syphilis, bei manchen Stoffwechselanomalieen, wie Zuckerharnruhr und Gicht hat man Trigeminusneuralgie beobachtet, ferner sollen auch Intoxicationen mit Quecksilber, Blei, Alkohol, Nicotin gelegentlich neuralgische Erkrankung des Quintus hervorbringen. Ausserdem werden oft Erkältungen, Rheumatismus etc. als ätiologische Momente herangezogen.

Neben diesen mehr allgemeinen Entstehungsursachen kommen besonders örtliche Veränderungen im Gebiet des Trigeminus in Betracht. So können katarrhalische Affektionen der Gesichtshöhlen, Neubildungen in diesen, gelegentlich den Gesichtsschmerz hervorrufen. Besonders häufig ist eine cariöse Erkrankung der Zähne als Ursache des Leidens gefunden worden. Boennecken ist allerdings der Ansicht, dass auch bei äusserlich ganz gesund erscheinenden Zähnen Erkrankungen der Pulpa, wie Ablagerung von Kalkkonkrementen, Hyperämie infolge traumatischer Einwirkungen vorliegen können, welche schliesslich zu Neuralgie der Alveolarnerven führen. Dann können die Kiefer alter zahnloser Leute Sitz einer sklerosierenden Ostitis (Gross) werden, welche zu Kompression der Alveolarnerven und so zur Erkrankung eines ganzen Trigeminusgebietes führt. Ferner giebt es noch Neuralgieen, die man als reflektorische auffassen kann, so besonders die bei chronischer Obstipation beobachtete Form. Bei Behandlung derselben pflegen solche Neuralgieen öfter zu verschwinden. Gussenbauer schlug daher auf einem der letzten Chirurgenkongresse vor, bei Trigeminusneuralgie zuerst immer Ricinus zu geben; er hat bei dieser Behandlung in einigen Fällen gute Resultate gesehen.

Was die Behandlung des Gesichtsschmerzes anbetrifft, so kommen zunächst innerliche Mittel in Betracht; gegen die Neuralgie ist wohl fast das ganze Heer der Antineuralgica, Antipyretica und Narcotica ins Feld geführt worden, leider oft ohne, oder nur mit vorübergehendem Erfolge; am meisten scheinen sich noch Chinin und zu längerem Gebrauche Arsen und Bromkali, wenigstens für leichtere Fälle, zu eignen. Dann werden vielfach Massage- und Bäderkuren, örtliche Applikationen von Kälte auf die erkrankten Partieen empfohlen; auch der konstante oder faradische Strom ist öfter mit Nutzen angewandt worden. Bei reflektorischen Neuralgieen pflegt die Behandlung des betreffenden Grundleidens oft Besserung, ja Heilung herbeizuführen.

Kann man mit keinem dieser Mittel die an Gesichtsschmerz leidenden Patienten von ihren Qualen befreien, so sollte man nicht allzu lange damit warten, denselben als beste, wenn auch nicht absolut sicher wirkende Therapie einen operativen Eingriff vorzuschlagen, zumal da derselbe, wenigstens wenn er einfacherer Natur ist, so gut wie keine Gefahr für den Patienten in sich schliesst.

Es sind im Laufe der Jahre eine grosse Zahl Methoden versucht worden, um auf blutigem Wege den Kranken Heilung zu bringen.

Das älteste aus dem Jahre 1748 stammende Verfahren ist die Neurotomie, die Durchschneidung des Nerven, welche durch Unterbrechung der sensiblen Leitungsbahn verhindern sollte, dass ein in der Peripherie auf den Nerven wirkender Reiz im Centrum zur Perception gelange. Dies wurde in vielen Fällen auch erreicht, aber der Nutzen dauerte nur kurze Zeit, da die beiden Nervenenden sich sehr bald wieder vereinigten und so die Leitung wieder hergestellt wurde.

Einen Schritt weiter geht ein Verfahren, die Nervenresektion oder Neurektomie, die es sich zur Aufgabe macht, ein Stück aus der Kontinuität des Nerven zu entfernen, um so den Nervenenden die Möglichkeit der Wiedervereinigung zu nehmen. Mit dieser Methode sind dann auch bessere Erfolge in Bezug auf die Dauer der Heilung erzielt worden. Aber auch hier treten oft Re-

cidive ein, die Regeneration vom centralen Stumpf, die Neubildung von Achsencylindern ist doch nicht ganz unmöglich, und so hat sich zuweilen im Verlauf von Monaten, manchmal allerdings erst nach Jahren die Nervenleitung wieder hergestellt, womit dann auch sofort wieder die alten Schmerzen vorhanden waren.

Da kam Ende der 80er Jahre Thiersch auf den Gedanken, nicht nur Stücke von dem Nerven zu resecieren, sondern den ganzen Nerven in toto aus den Geweben durch langsames Aufwickeln desselben auf die Branchen einer von ihm angegebenen Zange herauszudrehen. Er veröffentlichte im Jahre 1889 seine Methode der Nervenextraction oder Neurexairese.

In welcher Ausdehnung es gelingt, die Nerven bis in ihre kleinsten Verzweigungen aus den Geweben herauszureissen, zeigt die Abbildung eines in der v. Bergmann'schen Klinik extrahierten Nerven (s. u.), welcher von mir in physiolog. Kochsalzlösung ausgebreitet und dann photographirt wurde; es ist ein N. infraorbitalis (auf der Photographie etwas kleiner wiedergegeben, als in Wirklichkeit).

Bei dieser Ausdrehung der Nerven nach Thiersch ist man im wesentlichen stehen geblieben, nur ist der Angriffspunkt für die Zange nicht nur die Peripherie des Gesichtes, an den Austrittsstellen der Trigeminusäste aus dem Knochen geblieben, wie es Thiersch ursprünglich angab, sondern es sind viele Methoden ersonnen worden, um die einzelnen Trigeminusäste auch an ihrer Austrittsstelle am Cranium, an der Basis cranii ext. aufzusuchen, ja, in neuerer Zeit scheut man sich nicht, bei schweren oft recidivierenden Formen von Gesichtsschmerz eine Trepanation des Schädels vorzunehmen, und dann das Ganglion Gasseri samt den peripherischen Ästen und dem central vom Ganglion gelegenen Hauptstamme des Nerven zu entfernen.

Es sei mir gestattet, im Folgenden die hauptsächlichsten Operationsmethoden bei Trigeminusneuralgie kurz zusammenzustellen. Man kann, wie es Krause in seiner Abhandlung über Trigeminusneuralgie gethan hat, die operativen Behandlungsweisen einteilen in

Extrakranielle Operationen in der Peripherie,

Extrakranielle Operationen an der Schädelbasis,

Intrakranielle Operationen.

Die peripherischen Operationen suchen den betroffenen Nervenstamm bei seinem Austritt aus den Knochen des Gesichtes auf. Im einzelnen verfährt man zu ihrer Ausführung folgendermassen.

Um den N. supraorbitalis zu entfernen, macht man einen Schnitt senkrecht auf den Margo supraorb. in der Gegend des meist deutlich abzutastenden Foramen supraorb. resp. der Incisura supraorb., oder auch parallel dem Margo supraorb., durchtrennt den M. orbicularis und findet den Stamm des Nerven zwischen Periost und M. levat. palpebrar. sup., wo man ihn dann extorquiert. Da am Margo supraorb. mehrere Äste des Hauptnerven austreten, so schützt man sich vielleicht besser vor Recidiven, wenn man immer den Hauptast selbst angreift. Die in dieser Gegend selteneren Recidive kommen gewiss oft dadurch zustande, dass die Ausdrehung nicht radikal genug vorgenommen wird.

Den N. infraorbitalis findet man ebenso am For. infraorb. und entfernt ihn nach Thiersch. Da er ebenfalls häufig schon vor seinem Austritt aus dem For. infraorb., wie Frohse gezeigt hat, in mehrere Ästchen zerfällt, so ist es wohl auch hier besser, ihn nicht am For. infraorb., sondern im Canal. infraorb. nach teilweisem Aufmeisseln desselben aufzusuchen.

Den N. alveolaris inf. kann man von aussen oder von innen in Angriff nehmen; von aussen nach der von Warren, Velpeau, Linhart angegebenen Methode, nach welcher der Canal. inframaxillar. ein Stück weit aufgemeisselt und dann der Nerv aus demselben herausgedreht wird; von innen entweder von der hinteren Fläche des Unterkieferwinkels aus, indem man den M. pterygoid. int. samt Periost vom Knochen löst, den Nerven mittelst eines Hakens an der Lingula hervorzieht und ausdreht (Methode von Sonnenburg), oder vom Munde aus, wie Paravicini und Menzel vorgeschlagen haben. Die Sonnenburgsche Methode ist aber hier vorzuziehen, da die Auffindung des Nerven in der kleinen Mundhöhle und seine Extraction die grössten Schwierigkeiten macht.

Besser ist die Paravicinische Operation beim N. lingualis zu verwerten, weil dieser dicht unter der Mundschleimhaut liegt und dem Auge und der Hand des Operateurs besser zugänglich gemacht werden kann. Auch den N. lingualis kann man nach Sonnenburg an der hinteren Fläche des Unterkieferwinkels aufsuchen; dies wird man besonders dann thun, wenn die Neuralgie den N. lingualis und den N. alveolar. inf. zusammen betrifft.

Der N. auriculo-temporalis ist nur selten von einer Neuralgie betroffen; am besten würde man ihn, um seine ganzen Nebenäste mitzubekommen, an der Schädelbasis extorquieren. Ebenfalls selten ist eine Neuralgie nur im Bereich des N. buccinatorius. Gegebenenfalls kann man ihn von der Mundhöhle aus oder von aussen aufsuchen.

Holl empfiehlt die Methode von der Mundhöhle aus und sucht den Nerven an der inneren Fläche der Sehne des M. temporalis auf, dort, wo sich dieser an den Proc. coronoides ansetzt; hier ist der Nerv von der Mundhöhle nur durch die Schleimhaut getrennt. Da die Mundhöhle infolge der Raumbeschränkung ein sehr ungünstiges Operationsgebiet ist, ausserdem ein aseptisches Vorgehen sehr erschwert, wenn nicht unmöglich macht, so gab Zuckerkandl eine Methode von aussen an, nach welcher der Nerv in der Fossa bucco-temporal., nachdem vorher der Ductus stenon. und die ihn begleitenden Nerven nach oben oder unten verlagert sind, nach Herauspräparieren aus dem Bichatschen Fettklumpen, reseciert wird.

Wir kommen jetzt zu den extrakraniellen Operationen an der Schädelbasis.

Diese Methoden kommen gewöhnlich zur Anwendung, wenn nach peripherischer Extraction Recidive eingetreten sind.

Den zweiten Ast sucht man dann am For. rotund. meist nach dem von Lücke, Braun und Lossen ausgebildeten Verfahren auf. Ein Schnitt am oberen Rande des Jochbeins, am Canth. ext. oculi beginnend und kurz vor dem Gehörgange endend, durchtrennt die Haut und die Fascia tempor., an ihn schliesst sich vom vorderen Wundwinkel aus ein Schrägschnitt nach abwärts. Hier-

auf wird der Proc. zygomatic. des Schläfenbeins am hinteren Wundwinkel durchgemeisselt und dann das mobil gemachte Stück des Jochbogens mit dem M. masseter nach unten geklappt. Lässt man nun den M. temporal. mit einem Haken nach hinten ziehen, so gewinnt man einen Einblick in die Fossa spheno-maxillaris, in welcher man den II. Ast an der Fissur. orb. inf. aufsuchen und herausdrehen kann.

Sehr zahlreich sind die Methoden zur Freilegung des III. Astes am For. ovale.

Pancoast verschafft sich dadurch Zugang zur Flügelgaumengrube, dass er zunächst einen grossen Lappen mit oberer Basis aus Wangenhaut und M. masseter bildet, welchen er in der Nähe seiner Insertion am Unterkieferwinkel durchschneidet, und dann den Proc. coronoid. mandib. exstirpiert.

Crédé macht einen Weichteilknochenlappen aus Weichteilen und Jochbogen, den er zweimal durchsägt, klappt ihn nach unten und geht am vorderen Rande des M. tempor. gegen die Basis cran. vor.

Krönlein bildet einen halbrunden Hautlappen mit der Basis nach oben zwischen Tragus und Orbitalrand, durchtrennt nicht, wie Pancoast, den Masseter, sondern reseciert den Jochbogen temporär nach Loslösung der Fascia temp. von demselben, klappt ihn mit Masseter nach unten, meisselt den Proc. coronoid. von der Mandibula ab und schlägt ihn mit dem M. tempor. nach oben. Wird nun noch der M. pterygoid. ext. teilweise von der Crista infratemp. gelöst, so kann man leicht den III. und auch den II. Trig.-Ast bei ihrem Austritt an der Schädelbasis auffinden.

Salzer bildet zwischen Tragus und Canth. ext. ocul. einen halbrunden, nach oben convexen Lappen aus Haut, Fascie und M. temporal., durchtrennt den Jochbogen und dislociert den Weichteillappen nach unten, dann dringt er zwischen Schläfenschuppe, Kiefergelenk und Lamina ext. des Proc. pterygoid. gegen das For. oval. vor.

Von diesen Methoden, zu denen noch einige andere, besonders die retrobuccale Krönleins, die von Mikulicz, v. Bergmann, Madelung und Kocher angegebenen hinzukommen, sind in der Praxis für den II. Ast wohl am meisten die von Braun-Lossen, für den

III. die von Salzer und für den II. und III. Ast die von Krönlein angegebene in Gebrauch, da sie bei möglichster Schonung der Kaumuskulatur das Operationsgebiet gut zugänglich machen.

Auch nach diesen schon ziemlich eingreifenden Operationen sind häufig Recidive des Gesichtsschmerzes aufgetreten; und so wurden denn als ultimum refugium eine Reihe intrakranieller Methoden angegeben, die teils nur den Trigeminus innerhalb der Schädelhöhle durchschneiden, teils das Ganglion Gasseri samt dem central davon gelegenen Trigeminusstamm zu entfernen bestrebt sind.

William Rose war der erste, welcher bei Gesichtsschmerz in schweren, oft recidivierenden Fällen eine intrakranielle Operation vornahm; er resecierte den Oberkiefer, trepanierte dann am For. ovale die Schädelbasis und entfernte das Ganglion Gasseri. Ein anderer englischer Chirurg, V. Horsley, schlug einen dem Salzerschen Verfahren ähnlichen Weg ein, um zum For. ovale zu gelangen. Hatte er dieses freigelegt, dann trepanierte er die mittlere Schädelgrube, eröffnete die Dura mater im Bereich des Schläfenlappens, drängte diesen nach oben und riss den Trigeminus von der Pons Varoli los.

Diese beiden Methoden sind auch von den Erfindern selbst nicht oft ausgeführt worden, da die Rosesche Operation zu ausgedehnte Verletzungen schafft und beim Horsleyschen Verfahren die breite Eröffnung der Dura die grösste Gefahr einer Infektion mit sich bringt.

Eine zweite, von Rose angegebene Methode ist eine weitere Ausbildung der von Krönlein angegebenen Operation: nach Resektion des Jochbogens, der mit dem M. masseter nach unten geklappt wird, trennt man den Proc. coronoid. vom Unterkiefer ab, verlagert ihn mit dem M. temporal. nach oben, löst den Pterygoid. ext. von der Schädelbasis und eröffnet diese dann mittelst einer Trephine; das Ganglion wird stumpf von der Dura gelöst und stückweise entfernt, hierauf der II. und III. Ast resecierl. Bei dieser Methode kommt namentlich die Gefahr einer Verletzung der Tuba Eustachii in Frage. Wird die Tube einmal eröffnet, so tritt das Innere der Schädelhöhle in direkte Kommunikation mit dem Nasenrachenraum; es ist den Infektionserregern hierdurch ein

bequemer Weg vom Rachen in das Schädelinnere gebahnt. So verlor Caponotto einen auf diese Art operierten Patienten an septischer Meningitis.

Die vollkommenste aller intrakraniellen Methoden ist entschieden die zu gleicher Zeit von Frank Hartley und Fedor Krause unabhängig von einander angegebene: Man bildet zunächst einen Wagner-Wolffschen Lappen (Basis unten), wie Krause beschreibt in der Form eines Uterus, aus Haut, Fascie, Muskel, Periost und Knochen. Dann lässt man durch einen Spatel, ohne die Dura zu verletzen, den Schläfenlappen nach oben heben und findet so das Ganglion Gasseri und die von ihm abgehenden Trigeminusäste an der Basis cran. int. Krause resecierte dann ursprünglich nur den II. und III. Ast; da aber auch hiernach Recidive beobachtet wurden (s. auch u.), entschloss er sich bald dazu, das Ganglion Gasseri und den central davon gelegenen Hauptstamm des Quintus mitfortzunehmen, zumal da das Ganglion in vielen Fällen wie oben schon erwähnt, nicht unerhebliche mikroskopische Veränderungen darbot.

Über die Berechtigung und Anwendbarkeit der Krause-Hartleyschen Methode, welche ja das Radikalste darstellt, was wohl jemals in der operativen Behandlung der Quintusneuralgie angegeben werden kann, ist in den letzten Jahren viel gestritten worden. Die Operation gehört sicher mit zu den gefährlichsten Eingriffen der Chirurgie, die Blutung aus der A. meningea med. ist nach den Erfahrungen namhafter Chirurgen schwer zu beherrschen, ferner ist der von dem Hirnspatel auf das Gehirn beim Aufheben ausgeübte Druck imstande, unangenehme Folgen hervorzurufen, wie der von v. Beck veröffentlichte Fall zeigt, wo eine partielle Encephalomalacie des Schläfenlappens infolge des Druckes eintrat. Die Mortalität beträgt nach der Zusammenstellung von Krause immer noch 11 %. Wenn man aber das Verfahren nur bei Fällen anwendet, wo, wie Krause sagt, alle Mittel, auch die weniger eingreifenden Operationen schon versucht und die Symptome die allerschwersten sind, so verdient hier auch nach unserer Ansicht die Krause-Hartleysche Operation die vollste Beachtung.

Ich habe nun im Folgenden die in den Jahren 1881—1896 in der Königl. Univ. Klinik des Herrn

Geh.-Rat Prof. Dr. von Bergmann operierten Fälle zusammengestellt. Die Anzahl derselben ist 38, davon betreffen 17 das weibliche, 21 das männliche Geschlecht.

Was das Alter der Operierten anbetrifft, so waren

unter	30	Jahre alt	1
zwischen	30—40	Jahren	5
-	40—50	-	6
-	50—60	-	12
-	60—70	-	13
über	70	-	1

Hieraus ersieht man, dass die Neuralgieen am häufigsten zwischen dem 30. bis 70. Lebensjahre beobachtet werden, unter 30 Jahren kommen die Fälle seltener zur Operation, einerseits, weil das Leiden an und für sich seltener in diesem Alter auftritt, andererseits aber die Patienten noch von anderen therapeutischen Massnahmen, von inneren Mitteln, Elektricität, Massage, Bädern etc. Heilung und Befreiung von ihren Beschwerden erwarten und meist erst, wenn sie die Erfolglosigkeit dieser Behandlung eingesehen haben, sich zu einer Operation entschliessen. Über 70 Jahr alte Patienten stellen ein geringes Contingent in unserer Tabelle.

Die Neuralgieen bestehen bei den zur Operation kommenden Patienten fast immer längere Zeit; von den hier zusammengestellen Fällen litten daran

seit	1—5	Jahren	17 Patienten
-	5—10	-	9 -
-	10—15	-	3 -
über	15	-	1 -

Bei den übrigen 8 Fällen war die Zeitdauer entweder nicht genau angegeben, oder das Leiden bestand erst kürzere Zeit.

Es ist vielleicht von einigem Interesse, welche ätiologischen Angaben die einzelnen Patienten über die vermutliche Entstehung ihrer Gesichtsneuralgie machten.

Gewöhnlich werden auch hier Erkältungen, starke Durchnässungen etc. als Ursache angegeben. Bei etwa 7 Patienten scheint Zahncaries das prädisponierende Moment für die Erkrankung der Alveolarnerven abge-

geben zu haben. In einem Falle lag neben Caries einiger Zahnwurzeln eine teilweise Nekrose des Alveolarfortsatzes vor. Ein anderer Patient führt den Beginn seiner Neuralgie auf eine Fraktur des Alveolarfortsatzes zurück, die er bei einer Zahnextraktion davongetragen haben will. Es erscheint sehr wohl möglich, dass bei Heilung dieser Fraktur der betreffende Nerv durch Callusbildung in seinem Knochenkanal so eingeengt worden ist, dass sich eine Erkrankung des Nerven daran angeschlossen hat. Eine andere Patientin giebt an, dass ihre Gesichtsschmerzen unmittelbar im Anschluss an eine Gesichtsrose aufgetreten sind. Auch dies möchten wir für eine annehmbare Ätiologie halten. Durch die erysipelatöse Transsudation in die Gewebe, vielleicht durch bakterielle Einwirkung kann eine Schädigung der feinen Nervenendigungen mit nachfolgender peripherischer Neuritis des betroffenen Trigeminusastes entstanden sein. In weiteren Fällen beginnt die Neuralgie während der Gravidität, in unmittelbarem Anschluss an einen Typhus, nach früher häufigen epileptischen Anfällen.

Bei den 38 Patienten, deren Krankengeschichten uns vorliegen, wurden im ganzen 71 Nerven in Angriff genommen, und zwar:

der N.	supraorbital.	12mal
- -	infraorbit.	32 -
- -	alveol. inf.	14 -
- -	mental.	5 -
- -	lingual.	3 -
- -	buccinator.	1 -
-	ganze inframaxill.	4 -

Ausserdem wurde zweimal recidivierender Neuralgieen wegen die Carotis comm. unterbunden, einmal eine Nervendehnung ausgeführt.

Hieraus geht wieder einmal hervor, wie häufig der II. und III. Ast (zusammen 59mal) im Vergleich zum I. Ast betroffen werden; hierfür ist wohl einerseits der in der Litteratur wiederholt betonte Verlauf der beiden Hauptzweige (des N. infraorb. und inframaxill.) in engen Knochenkanälen verantwortlich zu machen; dort sind die Nerven allen möglichen Schädigungen durch Druckveränderungen ausgesetzt, welche durch entzündliche

Processe in den Knochen- und Periostwandungen und in den sie begleitenden Gefässen bedingt sein können. Andrerseits kann die Caries der Zähne, dieses Hauptmoment bei der Ätiologie der Trigeminusneuralgieen, in den Ober- und Unterkiefer versorgenden Zweigen des II. und III. Astes eine Neuritis hervorufen, die sich centralwärts weiter verbreitet und auch die anderen Nervenzweige in Mitleidenschaft zieht.

Im Gegensatz hierzu sind die Druckgefahren, die den I. Ast treffen können, äusserst gering, und deshalb wohl die Neuralgieen dort seltener. Der grösste Teil des Supraorbitalis ist ja in dem weichen und zarten Fettgewebe der Orbita eingebettet, die Fissura orbit. sup., durch welche er in die Augenhöhle eintritt, ist ebenfalls so geräumig, dass der Nerv kaum mit den Knochenwandungen derselben in Berührung kommt. Dies geschieht nur beim Austritt des Nerven aus der Orbita, und hier ist wohl in den meisten Fällen der Sitz der Neuralgie zu suchen.

Die Anzahl der Operationen, welche die einzelnen Patienten durchgemacht haben, ist folgende:

1	mal	sind	operiert	25	Patienten,
2	-	-	-	8	-
3	-	-	-	2	-
4	-	-	-	1	-
6	-	-	-	2	-

Über die zur Anwendung gekommenen Operationsmethoden können wir Folgendes mitteilen.

Zunächst sind 16 Nervenresektionen vorgenommen worden, und zwar in den Jahren 1882—1888, also in der Zeit vor dem Bekanntwerden der Thierschschen Nervenextraktion.

Bei diesen wurde

der N. supraorb. 2mal am Margo supraorb.,
der N. infraorb. 3mal am For. infraorbit.,
2mal nach Aufbrechen des Canal. infraorb.,
2mal nach temp. Res. d. Jochbogen,
der N. alveol. inf. 2mal nach Aufmeisseln des Canal. inframaxill.,
3mal an der Lingula (nach Sonnenburg),
der ganze Inframaxill. 1mal nach temp. Res. d. Jochbogen,

der N. buccinator. 1mal (Methode nicht angegeben) — resseciert.

Nachdem dann Thiersch im Jahre 1889 seine Methode veröffentlicht hatte, wurden folgende Nerven extorquiert:

der N. supraorb. 9mal am Margo supraorb.,
der N. infraorb. 15mal am For. infraorb.,
9mal nach temp. Res. d. Jochbogen.

Letztere Operation wurde früher öfter mit der von Salzer angegebenen Schnittführung ausgeführt, in den letzten Jahren ist meist nach der Lücke-Braun-Lossenschen Methode vorgegangen worden.

Eine intrakranielle Resektion des II. Astes nach Krause-Hartley (ohne Fortnahme der Ggl. Gass) wurde einmal ausgeführt.

Der N. mental. wurde 5mal am For. mental. extorquiert,
der Alveol. inf. nach Aufmeisseln des
Canal. inframax. nach v. Bruns 4mal,
an der Lingula nach Sonnenburg 1mal.
an der Schädelbas. nach temp. Res. d. Jochbogen 2mal,
der Lingualis nach temp. Res. d. Jochbogen 1mal,
vom Munde aus nach Paravicini 1mal,
von aussen nach Sonnenburg 1mal (zusammen mit dem Alveol. inf.),
der ganze Inframaxill. nach temp. Res. d. Jochbogen 2mal,
intrakraniell nach Krause-Hartley 1mal.

Die Mortalität ist bei diesen Operationen = 0 gewesen.

Unter den Folgeerscheinungen nach der Operation sind besonders die einige Male erwähnten leichten Facialisparesen hervorzuheben; diese sind wohl so zu erklären, dass beim Herausdrehen des Trigeminus kleine Facialiszweige, die mit dem Trig. anastomosieren, mit abgerissen werden (Krause).

Bezüglich der Dauererfolge liess sich nun Folgendes feststellen.

Von 4 in der Zeit von 82—88 mittelst Resektion der betreffenden Nerven behandelten Patienten war eine Patientin 13 Jahre lang (bis zu ihrem Tode) recidivfrei.

Eine andere bekam später Recidive in anderen Trig.-Zweigen; bemerkt aber ausdrücklich, dass sie an der Stelle, wo der Nerv entfernt wurde, keine Schmerzen mehr gehabt habe. Der dritte Patient bekam nach $1^3/_4$, der vierte nach 2 Jahren ein Recidiv.

Von den anderen 24 Fällen aus der Zeit 1889 bis 1896 bekamen ein Recidiv:

gleich nach der Operation	1
nach $^3/_4$ Jahren	1
- 1 -	2
- $1^1/_2$ -	1
- 2 -	5
Zeit unbestimmt bei	7.

Im ganzen 17 Recidive und 7, also 29,2 % Heilungen.

Von diesen 7 geheilten Fällen ist ein Patient im Jahre 93, der zweite im Jahre 95, der dritte im Jahre 96 operiert worden. Der vierte Patient ist erst nach 6 Operationen zu einem erträglichen Gesundheitszustand gekommen, die übrigen 3 Patienten geben an, dass sie bei Witterungswechsel öfter schmerzhafte Zuckungen bekommen. Wir lassen es dahingestellt, ob diese Zuckungen als Vorboten eines Recidivs aufzufassen sind.

Diese Resultate sind entschieden als ungünstig zu bezeichnen.

Die Resultate, zu denen andere Chirurgen mit der Thierschschen Methode gekommen sind, sind verschieden. Angerer sprach sich auf dem Chirurg.-Congr. 1896 recht günstig über die Nervenextraktion aus; er hat bei 16 Operierten 7 Heilungen = 44 % zu verzeichnen. Ungünstiger äussert sich Krause darüber; bei 10 Kranken hat er drei Heilungen, also 30 %; diese Fälle sind aber erst 1—$1^1/_2$ Jahr beobachtet.

Unter den 38 Fällen befinden sich übrigens zwei Patienten, welche früher in der Königl. Klinik von Schlange nach der Methode Krause-Hartley mit intrakranieller Resektion des II. und III. Trigeminusastes operiert wurden (von M. Blüher 1895 veröffentlicht); beide haben, der eine nach etwa einem, der andere nach $1^1/_2$ Jahren ein Recidiv bekommen; ein neuer Beweis dafür, dass die einfache intrakranielle Resektion ohne

Fortnahme des Ganglion Gasseri ebenso wenig Dauererfolg verspricht, als die extrakranielle Resektion.

Im Gegensatz zu den extrakraniellen scheinen die intrakraniellen Methoden, wenn nur das Gangl. Gasseri vollständig mit entfernt wird, viel sichereren Erfolg betreffs Dauerheilung zu garantieren. Von den erzielten Dauerheilungen sind wohl die Fälle von Rose, Krause und Angerer die ältesten; Rose hat drei Fälle, von denen einer 5, drei 4, einer 2 Jahre recidivfrei blieb; ein von Angerer operierter Fall ist 3 Jahre schon gesund, und die ältesten Fälle von Krause, bei denen das Ganglion Gasseri mitentfernt wurde, sind schon $3^3/_4$ und $3^1/_2$ Jahre recidivfrei. Diese Zahlen sind noch sehr klein, ob die anderen von den 63 nach der Krause-Hartleyschen Methode Operierten dauernd recidivfrei bleiben werden, müssen erst längere Beobachtungen und weitere Veröffentlichungen zeigen. Jedenfalls sind mit der Methode bei schweren recidivierenden Fällen weitere Versuche anzustellen; die Mortalität ist zwar noch ziemlich hoch (nach Krause bei 63 Fällen 11 %), aber ein Patient, der an einer so schweren und qualvollen Krankheit, wie die Trigeminusneuralgie, leidet, wird bei der Aussicht auf dauernde Heilung von seinen Schmerzen gern eine Lebensgefahr mit in den Kauf nehmen.

Soll man denn nun von der Thierschschen Methode ganz Abstand nehmen? Diese Frage ist wohl entschieden mit „nein“ zu beantworten. Die Operation ist so ungefährlich und relativ leicht ausführbar, dass sie wohl in jedem Falle versucht werden muss, bevor man sich zu schwereren Eingriffen entschliesst. Ausserdem leistet sie uns bei Neuralgie im N. supraorbitalis, auch was Dauererfolge anbetrifft, sehr gute Dienste, wie die gemachten Erfahrungen beweisen, ebenso werden wir bei Neuralgieen, die auf den II. oder III. Ast beschränkt sind, in der Peripherie nach Thiersch eine Extraktion des Nerven vornehmen; ist es doch schon ein grosser Gewinn, wenn man einen Kranken hierdurch 1—2 Jahr vollständig von seinen Schmerzen befreien kann. Die Recidive pflegen übrigens, wie verschiedene Patienten mitteilen, viel weniger heftig zu sein als die ursprünglichen Anfälle vor der Operation.

Bei Neuralgieen, die auf den Unterkiefer beschränkt

sind, sollte man nie nur den N. mentalis entfernen, da dies wegen der festen Verwachsungen am For. mentale nur unvollkommen geschehen kann, sondern gleich den ganzen N. alveol. inf. nach Aufmeisseln des Canal. inframaxill. oder an der Lingula herausdrehen.

Bei schwereren Fällen, wo eine genaue Lokalisation auf den II. oder III. Ast nicht genau möglich ist, wäre es vielleicht angebracht, als erste Operation gleich die Extraktion an der Schädelbasis nach tempor. Res. des Jochbogens vorzunehmen, man hätte dadurch wohl mehr Sicherheit, dass man den Krankheitsherd dann auch sicher entfernt hat.

Treten in Fällen, wo eine Extraktion an der Schädelbasis schon gemacht worden ist, von neuem Recidive auf, und sind die Erscheinungen so schwer, dass die Patienten arbeitsunfähig werden, so sollte man sich möglichst bald zu einem intrakraniellen Eingriff, natürlich mit Fortnahme des Ganglion Gasseri entschliessen und damit nicht erst so lange zögern, bis die Patienten durch ihr Leiden in einen so kläglichen Ernährungszustand gekommen sind, dass dadurch der Erfolg der Operation in Frage gestellt wird.

Anhangsweise lassen wir nun einen Auszug aus den Krankengeschichten der 38 in der von Bergmann-schen Klinik Operierten, sowie die Antworten folgen.

Aus dem Jahre 1881.

Fall I. Frau A. 62 J.

Seit fünf Jahren heftige, anfallsweise auftretende Schmerzen in der r. Wange und Nasenhälfte. Während des Anfalls ist die Speichelsekretion vermehrt, das r. Auge thränt dann, die r. Gesichtshälfte lebhaft gerötet. Medikamentöse Behandlung, Anwendung des elektr. Stromes ohne Erfolg.

24. XI. 81. Op. nach Lücke. Temp. Res. d. Jochbogens; ein Stück des N. infraorb. wird excidiert.

10. XII. Pat. entlassen; die Schmerzen in der r. Gesichtshälfte verschwunden, am r. Nasenflügel noch vorhanden.

Dauerresultat nicht festzustellen.

Aus dem Jahre 1882.

Fall II. Frau H., 33 J.

Seit längeren Jahren anfallsweise auftretende Schmerzen im l. Unterkiefer.

21. XI. 82. Op. Excision eines 2 cm langen Stückes d. N. alveol. inf. an der Lingula.

25. XI. Schmerzanfälle vollständig geschwunden. Dauerresultat nicht festzustellen.

Fall III. Frau L., 39 J.

Seit drei Jahren jeden Winter Gesichtsschmerzen in d. l. Gesichtshälfte, am heftigsten beim Sprechen und Essen. In den Sommern dazwischen ist Pat. schmerzfrei.

Juni 82. Op. Es scheint der l. Buccinator. reseciert worden zu sein. Pat. wurde ungeheilt entlassen.

23. III. 97. Pat. giebt an, dass an der Stelle, an welcher der Nerv durchschnitten wurde, noch kein Schmerz wieder aufgetreten ist; dagegen in allen anderen Gesichtsteilen heftige Neuralgieen.

Fall IV. Frau B., 58 J.

Anfallsweise auftretende Schm. in d. r. Unterkieferhälfte, besonders beim Sprechen u. Essen.

25. IX. 82. Op. Res. des N. alveol. inf. an d. Lingula.

3. X. Pat. vollständig schmerzfrei entlassen.

24. III. 97. Pat. ist bis zu ihrem Tode (Nov. 95) schmerzfrei gewesen.

Aus dem Jahre 1883.

Fall V. Lohndiener W., 66 J.

Seit zwei Jahren Schmerzen u. Zuckungen in d. r. Wange, von dort nach d. Zähnen ausstrahlend.

11. V. 83. Res. d. N. infraorb. nach Aufmeisseln des Can. infraorb.

16. V. Pat. geheilt entlassen.

23. III. 97. Pat. giebt an, dass er nach zwei Jahren die alten Schmerzen wiederbekommen habe, jedoch erträglicher als früher.

Aus dem Jahre 1886.

Fall VI. Ökonom N., 66 J.

Vor drei Jahren Res. des N. infraorb. sin. Bald Recidiv; auch im l. Unterkiefer Schmerzen.

4. V. 86. Aufmeisselung d. Can. alv. sin. Resekt. d. N. Alveol.

10. V. Pat. geheilt entlassen.

Dauerresultat nicht festzustellen.

Fall VII. Arbeiter N., 60 J.

Seit mehreren Jahren Schmerzen in der l. Gesichtshälfte. Vor zwei Jahren (1884) Res. des N. supraorb. Nach einem Jahre dann Schmerzen im Gebiet des N. alveol. inf. 1885 Res. des N. alveol. inf. Ein Jahr schmerzfrei, dann abermals Auftreten von Neuralgieen im Gebiet des N. alveol. inf.

23. VIII. 86. Aufmeisseln d. Can. alveol. Herausziehen des Nerven. Schmerzen bestehen trotzdem fort.

30. VIII. Unterbindung d. Carot. comm.

21. IX. Pat. gebessert entlassen.

Dauerresultat nicht festzustellen.

Fall VIII. Arbeiter E., 47 J.

Neuralgieen in d. r. Gesichtshälfte.

Sept. 84. Unterbindung d. Carotis comm. dextr., Res. d. N. infraorb. Nach $^1/_2$ Jahre Recidiv.

6. XII. 86. Op. Res. d. II. u. III. Astes an d. Schädelbasis nach temp. Res. d. Jochbogen.

7. I. 87. Pat. geheilt entlassen.

Dauerresultat nicht festzustellen.

Aus dem Jahre 1888.

Fall IX. Frau B., 71 J.

Seit drei Jahren Neuralgie in der r. Gesichtshälfte.

20. I. 88. Op. Res. des N. supraorb. u. infraorb. am For. supra- u. infraorb.

1. II. Pat. geheilt entlassen.

22. III. 97. Pat. giebt an, dass sie $1^3/_4$ J. nach der Op. schmerzfrei gewesen; dann von neuem Anfälle, wenn auch weniger heftig.

Fall X. Frau M., 64 J.

Seit vier Jahren Neuralgie in der r. Gesichtshälfte, besonders beim Sprechen und Essen.

9. V. 88. Res. des N. infraorb.

26. V. Pat. geheilt entlassen.

Dauerresultat nicht festzustellen.

Aus dem Jahre 1889.

Fall XI. Müller R., 57 J.

Seit 15 Jahren im Gebiet des N. alveol. inf. d. Neuralgie besonders beim Sprechen, Husten und Essen.

10. I. 89. Extraction des N. alveol. inf. nach Thiersch.

25. III. 97. Pat. stellt sich persönlich vor; er giebt an, dass er $1^1/_2$ J. frei von neuralg. Anfällen gewesen, dann Wiederauftreten derselben. Seit $^1/_2$ Jahre übrigens kein Anfall. Gefühl für Berührung und Schmerz im Geb. des N. alveol. inf. wieder vollständig vorhanden.

Fall XII. Frau M., 43 J.

Seit 19 Jahren neuralg. Anfälle in d. r. Gesichtshälfte.

5. VII. Op. Herausdrehen des N. supra- und infraorbit. nach Thiersch.

12. VII. Pat. entlassen. Schmerzen im Geb. der herausgedrehten Nerven geschwunden; geblieben dagegen über dem Jochbogen.

24. III. 97. Pat. giebt an, dass die Schmerzen etwa ein Jahr nach d. Op. wiederkehrten.

Fall XIII. Frau v. P., 58 J.

Seit acht Wochen neuralg. Schmerzen in der r. Unterkieferhälfte.

15. XI. 89. Op. Aufmeisseln d. Can. inframaxill., Herausdrehen d. N. alveol. inf. nach Thiersch.

22. XI. Pat. geheilt entlassen.

Dauerresultat nicht festzustellen.

Fall XIV. Bäckermeister W., 40 J.

Seit zwei Jahren neuralg. Schmerzen in der r. Wange.

2. VIII. 89. Op. Herausdrehen d. N. infraorbit. und mentalis nach Thiersch.

19. VIII. Pat. geheilt entlassen.

23. III. 97. Pat. giebt an, er habe vor zwei Jahren gelegentlich einer Erkältung einen achttägigen Anfall durchgemacht.

Aus dem Jahre 1890.

Fall XV. Frau K., 36 J.

Seit vier Jahren neuralg. Schmerzen in der r. Gesichtshälfte.

Sept. 90. Neurotomie des N. infraorbit. d. Die Schmerzen treten sehr bald wieder auf.

8. XI. 90. Der vollständig intakte N. infraorbital. wird nach Thiersch herausgedreht.

14. XI. Pat. geheilt entlassen.

21. III. 97. Pat. giebt an, dass nach zwei Jahren, in denen sie schmerzfrei war, ihre Neuralgieen in alter Heftigkeit wieder aufgetreten sind, so dass sie sich im Jahre 1896 einer zweiten Operation unterzog; seitdem ist sie schmerzfrei.

Aus dem Jahre 1891.

Fall XVI. Frau O., 63 J.

Seit 12 Jahren Neuralgieen im r. Ober- u. Unterkiefer.

18. VI. 91. Op. Ausdrehung des II. und eines Teiles des III. Astes an der Schädelbasis nach temp. Res. des Jochbogens. Nach der Op. noch Schmerzen im Oberkiefer.

5. VIII. 91. Op. Der N. infraorb. wird am For. infraorb. nach Thiersch extorquiert.

10. VIII. Pat. fast schmerzfrei entlassen.

29. III. 97. Pat. giebt an, dass sie nach wie vor an ihren Neuralgieen zu leiden hat.

Fall XVII. Frau B., 50 J.

Seit vier Jahren neuralgische Schmerzen in der r. Wange.

24. VII. 91. Op. Der N. infraorbit. wird nach Thiersch extorquiert.

31. VII. Pat. schmerzfrei entlassen (geringe Facialisparese).

21. III. 97. Pat. giebt an, dass sie nach wie vor an Neuralgieen, nicht nur in der r. Wange, sondern auch im r. Auge und in der r. Nasenhälfte leide.

Fall XVIII. Frau P., 63 J.

Zuerst 1889 wegen neuralg. Schmerzen im Ober- und Unterkiefer operiert, ein halbes Jahr darauf erneutes Auftreten der Anfälle.

18. VI. 91. Herausdrehen des N. infraorb. und N. lingualis an der Schädelbasis nach tempor. Res. des Jochbogens.

4. VII. Pat. schmerzfrei entlassen.

21. III. 97. Pat. giebt an, sie sei zwei Jahre nach der Op. schmerzfrei geblieben, in den letzten vier Jahren seien die Schmerzen wieder genau so stark wie früher.

Fall XIX. Kuhhirt J., 54 J.

Seit 7 Jahren neuralg. Schmerzen im l. Oberkiefer.

16. XII. 91. Herausdrehen des N. infraorb. nach temp. Res. des Jochbogens an der Schädelbasis.

30. XII. Pat. entlassen; noch starke Schmerzen am harten Gaumen vorhanden.

Dauerresultat nicht festzustellen.

Fall XX. Techniker W., 58 J.

Seit 10 Jahren Schmerzen in der r. Wangen- und Stirngegend. Vor 8 Jahren Res. des II. Astes am For. infraorb., später Nervendehnung des III. Astes. Die Schmerzen traten bald wieder auf.

21. II. 91. Herausdrehen des N. supraorbital. und frontal. nach Thiersch.

13. III. Pat. schmerzfrei entlassen.

27. III. 97. Status praesens: Die Schmerzen im Gebiet des N. supraorb. sind vollkommen fortgeblieben, in der r. Backe nur einige Zeit; dann sind sie wiedergekommen, wenn auch weniger stark. Gefühl für Berührung im Gebiet des N. frontalis vorhanden, wenn auch herabgesetzt; im Gebiet des N. infraorb. eine anästhetische Zone in der Umgebung des For. infraorbit.

Fall XXI. Rentier F., 53 J.

Bis zum Jahre 90 fünfmal wegen heftigster Neuralgieen im rechten Trig.-Gebiet operiert.

1883. Res. der Inframaxill. am Unterkiefer.

1885. Res. des N. lingual. vom Munde aus.

1886. Res. des Infraorbital.

1888. Res. des II. und III. Astes an der Schädelbasis nach temp. Res. des Jochbogens.

1889. Res. des N. supraorb. am For. supraorb. und des N. inframaxill. am Kinn.

Aug. 91. Pat. hat wieder heftige Neuralgieen im III. Ast, besonders konstantes Brennen unter der Zunge, bei Zungenbewegungen werden so starke Schmerzen ausgelöst, dass Sprechen und Essen fast unmöglich ist. Pat. ist in äusserst schlechtem Ernährungszustande deswegen.

20. VIII. 91. Op. Aufmeisselung des Canal. inframaxill. d. in der Gegend der Lingula. D. N. alveol. inf. und der Lingualis werden nach Thiersch herausgedreht.

3. IX. Pat. gebessert entlassen.

23. III. 97. Pat. giebt an, dass seine neuralg. Schmerzen seit 91 nicht wiedergekommen sind; er nimmt „die unangenehmen Folgen der Op., wie Gefühllosigkeit der einen Zungenhälfte und der halben Unterlippe nebst Umgebung, sowie die Unfähigkeit, dass r. Auge vollständig zu schliessen, gern in Kauf gegen die früher ausgestandenen Qualen."

Aus dem Jahre 1892.

Fall XXII. Rentier K., 66 J.

Seit etwa 10 Jahren Neuralgie im N. supraorb. rechts.

11. IV. 92. Op. Da der N. supraorb., der, in sehr viele kleine Zweige geteilt, die Orbita verlässt, gelingt es nur einen Teil der Ästchen zu extorquieren. Der Erfolg dementsprechend; die Schmerzen in der Stirn sind geschwunden, dagegen ist die Haut über dem Jochbogen noch intensiv schmerzhaft.

16. IV. Pat. gebessert entlassen.

31. III. 97. Pat. giebt an, dass $^3/_4$ Jahr nach der Op. alle Schmerzen wieder vorhanden waren.

Fall XXIII. Koch Sch., 53 J.

Seit einem Jahre Neuralgieen in der linken Gesichtshälfte.

5. VII. 92. Op. Ausdrehung der Ram. I, II und III bei ihrem Austritt aus den Gesichtsknochen.

22. VII. Pat. schmerzfrei entlassen.

24. III. 97. Pat. giebt an, er sei zwei Jahre noch schmerzfrei gewesen, dann wären die Beschwerden mit erneuter Heftigkeit wieder aufgetreten. Febr. 97 wurde dann der II. Ast an der Schädelsbasis reseciert. Seitdem keine Schmerzen.

Aus dem Jahre 1893.

Fall XXIV. Polizeiwachtmeister B., 44 J.

Seit sechs Jahren Schmerzen in der link. Gesichtshälfte, besonders im l. Auge.

24. I. 93. Op. Herausdrehen des N. infraorb. nach tempor. Res. des Jochbogens.

5. II. Pat. vollständig schmerzfrei entlassen.

23. III. 97. Pat. giebt an, dass seine Schmerzen in und unter dem Auge vollkommen beseitigt sind. Zu-

weilen hat er noch Schmerzen oberhalb des linken Auges, er bedauert, dass er damals den Rat, sich den N. supraorb. auch herausdrehen zu lassen, nicht befolgte.

Fall XXV. Arbeiter D., 40 J.

Seit 1889 neuralg. Schmerzen in der l. Gesichtshälfte. In den Jahren 1891 und 92 wurden drei Op. erfolglos gemacht.

4. VIII. 93. Vierte Op. Trepanation des Schädels nach Krause-Hartley, intrakranielle Res. des I. u. II. Astes.

30. VIII. Pat. schmerzfrei entlassen.

Anfang Okt. 93. Ausdrehung des N. supraorb.

19. VI. 94. Schweres Recidiv im III. Ast. Res. des N. alveol. inf. nach v. Bruns. $^3/_4$ Jahre Heilung; dann Recidiv; Aufmeisselung des Canal. inframax. Neurexairese. Bis jetzt keine Schmerzen. (Die letzten Op. sind im Urbankrankenhause zu Berlin gemacht.)

Fall XXVI. Spinnereibesitzer M., 49 J.

Seit einem Jahre neuralg. Schmerzen im r. Oberkiefer.

20. VII. 93. Herausdrehen des N. infraorb. nach Thiersch.

25. VII. Pat. schmerzfrei entlassen.

24. III. 97. Die Schmerzen sind nach einiger Zeit wieder aufgetreten. 1895 dann temp. Res. d. Jochbeins; Res. des II. Astes an der Schädelbasis; einige Zeit darauf sind die Schmerzen abermals aufgetreten.

Fall XXVII. Frau C., 62 J.

Seit einem Jahre Neuralgie im l. Oberkiefer.

1. XII. 93. Op. Ausdrehen des N. infraorb.

15. XII. Pat. schmerzfrei entlassen.

21. III. 97. Pat. giebt an, sie sei 1 Jahr schmerzfrei gewesen; dann sei ein Recidiv aufgetreten.

Fall XXVIII. Landwirt S., 62 J.

Seit 2 Jahren neuralg. Anfälle im Geb. des N. inframaxill.

7. VII. 93. Op. Aufmeisselung des Canal. inframaxill. Ausdrehung d. N. alveol. inf.

15. VII. Pat. schmerzfrei entlassen.

25. III. 97. Pat. giebt an, im 2. Jahre nach der Op. seien wieder Anfälle aufgetreten, jedoch seltener als früher.

Aus dem Jahre 1894.

Fall XXIX. Frau S., 57 J.

Seit 10 Jahren neuralg. Anfälle in der r. Gesichtshälfte.

16. XI. 94. Ausdrehung des N. infraorbit.

27. XI. Pat. geheilt entlassen.

Dauererfolg nicht festzustellen.

Fall XXX. Frau W., 60 J.

Neuralgie im N. supra- und infraorbit.

14. VIII. 94. Herausdrehen des N. supra- und infraorbit.

21. VIII. Pat. schmerzfrei entlassen.

23. III. 97. Pat. giebt an, sie habe seit einiger Zeit wieder ihre alten Beschwerden.

Fall XXXI. Frau N. 53 J.

Seit 8 Jahren neuralg. Anfälle in der r. Gesichtshälfte.

17. V. 94. Neurexairese des N. infraorb. u. inframax.

30. V. Pat. entlassen, geringe Schmerzen noch vorhanden.

Dauererfolg nicht festzustellen.

Fall XXXII. Schuldiener G., 41 J.

Seit 10 Jahren neuralg. Anfälle im Gebiet des N. supra- und infraorbit.

1. X. 94. Herausdrehen des N. supra- und infraorb.

8. X. Pat. geheilt entlassen.

23. III. 97. Pat. giebt an, dass seine Schmerzen 1 Jahr nach d. Op. fortgeblieben, dann aber wiedergekommen wären.

Fall XXXIII. Mechaniker G., 68 J.

Seit 4 Jahren neuralg. Schmerzen im l. Oberkiefer.

1. VI. 94. Ausdrehen des N. infraorb. sin.

11. VI. Pat. schmerzfrei entlassen.

25. III. 97. Pat. giebt an, seine Gesichtsschmerzen seien wiedergekehrt.

Aus dem Jahre 1895.

Fall XXXIV. Frl. H., 63 J.

Seit einem Jahre neuralg. Schmerzen im r. Ober- und Unterkiefer.

21. IX. 95. Op. Ausdrehung des N. infraorb. und alveol. inf. nach Aufmeisselung des Canal. inframaxill.

2. X. Pat. schmerzfrei entlassen.

23. III. 97. Pat. schreibt, dass sie von ihren Schmerzen seit der Operation befreit ist; nur in der Narbe empfindet sie manchmal „ein kleines Zucken und Kriebeln".

Fall XXXV. Schuhmachermeister B., 66 J.

Seit 2 Jahren anfallsweise auftretende Neuralgieen im l. Unterkiefer, besonders beim Sprechen und Husten.

16. V. 95. Op. Ausdrehung des N. alveol. inf. nach Aufmeisselung d. Can. inframax.

21. V. Pat. schmerzfrei entlassen.

25. III. 97. Pat. stellt sich persönlich vor.

Pat. hat keine schmerzhaften Anfälle mehr, dagegen öfter schmerzhafte Zuckungen namentlich beim Essen. Gefühl für Berührung und Schmerz überall vorhanden, nur im Bereich des For. ment. links eine anästhetische Zone.

Fall XXXVI. Schankwirt K., 28 J.

Seit 13 Jahren Neuralgieen in der r. Stirnhälfte.

12. III. 95. Ausdrehen des N. supraorbit.

18. III. Pat. schmerzfrei entlassen.

23. III. 97. Pat. teilt mit, dass er bis Jan. dieses Jahres schmerzfrei gewesen wäre; dann sei wieder ein 5tägiger Anfall aufgetreten.

Fall XXXVII. Arbeiter Sp., 57 J.

Seit $^1/_2$ Jahr Neuralgie im r. Ober- und Unterkiefer.

4. IX. 95. Op. Ausdrehen d. N. infraorbit. und Alveol. inf. nach tempor. Res. d. Jochbogens.

6. XII. Pat. schmerzfrei entlassen.

24. III. 97. Pat. giebt an, er sei schmerzfrei.

Aus dem Jahre 1896.

Fall XXXVIII. Arbeiter K., 61 J.

Seit 7 Jahren Neuralgie im II. u. III. Trig.-Ast links.

31. I. 94. Op. Trepanation des Schädels nach Krause-Hartley; Res. des III. Astes intrakraniell. $1^1/_2$ Jahre lang keine Anfälle. Seit einem halben Jahre jetzt wieder Schmerzen in Ober- und Unterkiefer.

28. II. 96. Op. Der N. infraorbit. und inframaxill. werden nach tempor. Res. des Jochbogens an der Schädelbasis herausgedreht.

18. III. Pat. geheilt entlassen.

4. IV. 97. Pat. stellt sich persönlich vor. Anfälle sind seit einem halben Jahre nicht mehr aufgetreten,

dagegen hat Pat. bei Witterungswechsel schmerzhafte Zuckungen im l. Unterkiefer.

Stat. praes.: Im Gebiet des N. infraorb. eine etwa fünfmarkstückgrosse anästhetische Zone. Nadelstiche in diesem Gebiet werden nur als Berührung empfunden.

Die Kaumuskulatur links noch etwas atrophisch, das Öffnen des Mundes erschwert, Pat. hat immer noch Beschwerden beim Kauen, geniesst daher fast nur flüssige Nahrung.

Geschmack und Geruch normal. Am Auge sind nie Störungen aufgetreten.

Zum Schluss erfülle ich die angenehme Pflicht, Herrn Geheimrat Prof. Dr. von Bergmann für die gütige Überlassung des Materials, Herrn Dr. Lexer für die Anregung zu dieser Arbeit und die bereitwillige Durchsicht derselben meinen ergebensten Dank auszusprechen.

Litteratur.

Tillmanns, Lehrbuch der Chirurgie.
v. Bergmann-Rochs, Operationskursus.
Strümpell, Lehrbuch der spec. Pathologie und Therapie.
Archiv für klin. Chirurgie (Bd. 37 bis 53).
Beiträge zur klin. Chir. Bd. XIII.
Centralblatt für Chir.
Monographie über Trig.-Neuralg. v. Fedor Krause 1896.
Max Blüher, Inaug.-Diss. 1895.

Thesen.

I.

Bei schweren Formen von Gesichtsneuralgie ist, wenn die extrakraniellen Operationen ohne dauernden Erfolg geblieben sind, als ultimum refugium die intrakranielle Entfernung des Gangl. Gasseri vorzunehmen.

II.

Bei veralteten traumatischen Luxationen ist die blutige Reposition zu unternehmen.

III.

Bei chronischer Lymphdrüsenschwellung am Halse ist nicht zu lange mit einem chirurgischen Eingriff zu warten.

Lebenslauf.

Verfasser dieser Arbeit, Hans August Sónvard Busch, evangelischer Konfession, Sohn des Kaufmannes Wilhelm Busch, wurde geboren am 7. Januar 1873 zu Berlin. Seine wissenschaftliche Vorbildung erhielt er auf dem Luisenstädtischen Gymnasium zu Berlin, welches er am 13. Februar 1893 mit dem Zeugnis der Reife verliess. Am 29. März desselben Jahres wurde er als Studierender in die Kaiser-Wilhelms-Akademie für das Militärärztliche Bildungswesen aufgenommen. Vom 1. April bis 1. Oktober 1893 genügte er seiner Dienstpflicht bei der I. Kompagnie II. Garde-Regiments z. F. Am 16. Februar 1895 bestand er die ärztliche Vorprüfung, am 6. Februar das Tentamen medicum und am 13. Februar 1897 das Examen rigorosum.

Während seiner Studienzeit besuchte er die Vorlesungen, Kliniken und Kurse folgender Herren:

v. Bergmann, Bernhardt, Blasius, du Bois-Reymond (†), Brecht, Dilthey, Dirksen, Engler, Ewald, Fischer, B. Fränkel, Fritsch, Gerhardt, Goldscheider, Gurlt, Gusserow, Grawitz, Hertwig, Heubner, Hormann, Israel, Jolly, Jürgens, R. Köhler, König, Köppen, Kundt (†), G. Lewin (†), v. Leyden, Liebreich, Olshausen, Oppenheim, Rubner, Salkowsky, Schulz, Schulze, Schweigger, Schwendener, Schweninger, Strassmann, Thierfelder, Trautmann, R. Virchow, Waldeyer.
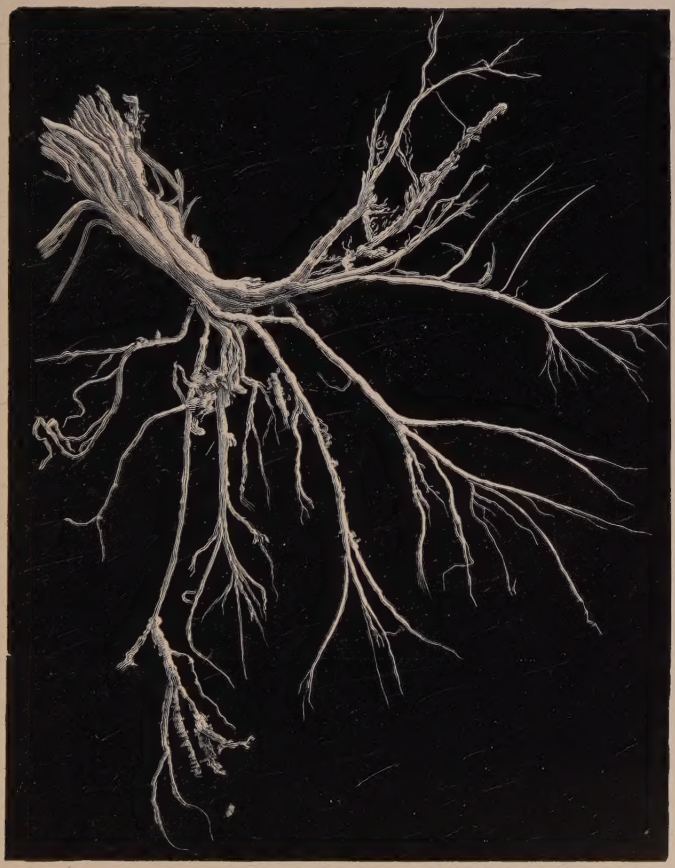
Allen diesen Herren, seinen hochverehrten Lehrern, spricht der Verfasser seinen ehrerbietigsten Dank aus.